



Revista Agrária Acadêmica

[*Agrarian Academic Journal*](#)

Volume 2 – Número 5 – Set/Out (2019)



doi: 10.32406/v2n52019/128-136/agrariacad

Jejunite traumática em bovinos – estudo de caso. Traumatic jejunitis in cattle - case study

Leonardo Magno de Souza^{1*}, Regina Nóbrega de Assis¹, José Cláudio de Almeida Souza², Luiz Teles Coutinho³, Nivaldo Azevedo Costa³, Carla Lopes de Mendonça³, Jobson Filipe de Paula Cajueiro³, José Augusto Bastos Afonso³

¹ Programa de Pós-Graduação em Sanidade e Reprodução de Ruminantes, Clínica de Bovinos *Campus* Garanhuns, Universidade Federal Rural de Pernambuco, UFRPE, Rua Dom Manoel de Medeiros, s/n, Dois Irmãos, 52171-900, Recife-PE, Brasil.

² Docente do Curso de Medicina Veterinária da Universidade Federal Rural de Pernambuco - Unidade Acadêmica de Garanhuns, UFRPE, Rua Dom Manoel de Medeiros, s/n, Dois Irmãos, 52171-900, Recife-PE, Brasil.

³ Clínica de Bovinos *Campus* Garanhuns, Universidade Federal Rural de Pernambuco, CBG/ UFRPE, Rua Dom Manoel de Medeiros, s/n, Dois Irmãos, 52171-900, Recife-PE, Brasil.

*Autor para correspondência: leonardomagnovet@hotmail.com¹

Resumo

Devido a escassez de relatos sobre o envolvimento de porções intestinais acometidas por corpos estranhos metálicos objetivou-se relatar a ocorrência da jejunite traumática em bovinos leiteiros. Foram encontradas alterações no hemograma, no perfil proteico, enzimático e comprometimento acentuado da microbiota ruminal, com elevação do teor médio de cloretos (61,58 mEq/L). Os achados anatomopatológicos revelaram peritonite fibrinopurulenta difusa, aderências e acúmulo de líquido cavitário, alterações da coloração do segmento jejunal com presença de corpo estranho metálico perfurante alojado entre as alças intestinais. Mundialmente a jejunite traumática provocada por corpo estranho metálico ainda não foi relatada, podendo ser adicionada como diagnóstico diferencial de doenças do trato gastrointestinal de bovinos.

Palavras-chave: Obstrução intestinal, síndrome do corpo estranho metálico, transtorno digestivo.

Abstract

Due the scarcity of reports about the involvement of intestinal portions affected by metallic foreign bodies, the objective was report the occurrence of traumatic jejunitis in dairy cattle. Changes in blood count, protein profile, enzyme profile and marked impairment of the rumen microbiota were found, with an increase in the average chloride content (61.58 mEq / L). Anatomopathological findings revealed diffuse fibrinopurulent peritonitis, adhesions and accumulation of cavitary fluid, color changes of the jejunal segment with the presence of perforating metallic foreign body lodged between the intestinal loops. Worldwide, traumatic jejunitis caused by metallic foreign bodies has not been reported and may be added as a differential diagnosis of bovine gastrointestinal tract diseases.

Keywords: digestive disorder, hardware disease, intestinal obstruction.

Introdução

As afecções traumáticas do sistema digestório dos bovinos podem ser consideradas como uma síndrome, devido à ingestão de corpos estranhos perfurantes, e constitui motivo de preocupação em diferentes práticas de manejo em bovinos no mundo inteiro. Esta síndrome é responsável por provocar grandes perdas econômicas pela redução na produção de leite e carne, custos de tratamento e perdas dos animais, tal condição tem levado a publicação de vários estudos a respeito dos aspectos dessa síndrome. Fatores inerentes aos animais e as práticas de manejo realizadas pelos tratadores podem contribuir para essa afecção, o modo de apreensão dos alimentos e hábitos alimentares indiscriminados, má gestão nutricional, industrialização massificada e habitação humana são fatores predisponentes para a ocorrência de tal enfermidade (AREF e ABDEL-HAKIEM, 2013; CONSTABLE et al., 2016).

Os distúrbios digestivos provocados por copos estranhos ocupam o centro das atenções na medicina interna de grandes animais e é um dos principais problemas relatados em bovinos leiteiros. Desde já esses distúrbios estavam sendo relatados com base em sintomas, podendo acometer diversos órgãos importantes como coração, pulmões, fígado, baço e pode incluir o retículo, rúmen, omaso, abomaso entre outros. A reticuloperitonite traumática, hérnia diafragmática, abscessos, aderências, compactações, dilatações e distúrbios da motilidade podem apresentar um padrão de sinais similares ou ligeiramente relacionados, como anorexia, apatia, timpanismo recorrente ou persistente e distensão abdominal (CHANIE e TESFAYE, 2012; SHARMA et al., 2015).

As obstruções mecânicas do seguimento intestinal não são frequentes em bovinos como as desordens dos pré-estômagos ou do abomaso, mas podem causar prejuízos suficientes para justificar a preocupação no diagnóstico diferencial com outras doenças abdominais como a intussuscepção e a dilatação de ceco (SOUTO et al., 2011; CONSTABLE et al., 2016) As manifestações agudas incluem uma quantidade reduzida de fezes ou ausência total, distensão abdominal progressiva com áreas de ressonância timpânica, principalmente no lado direito do abdômen e às vezes cólicas, se a dor for grave pode ocorrer atonia. Lesões no jejuno podem levar a um sequestro ou refluxo de secreções do abomaso e causar hipocloremia, hipocalemia e alcalose metabólica (FRANCOZ e GUARD, 2015). Dada a escassez de relatos sobre o envolvimento de porções intestinais acometidas por corpos estranhos metálicos, este trabalho objetivou relatar os achados clínicos, laboratoriais e anatomopatológicos da jejunita traumática em bovinos.

Material e métodos

O estudo retrospectivo foi realizado a partir da análise das informações de duas vacas, mestiças da raça holandesa, com idade entre seis e sete anos, os dados clínicos, exames laboratoriais e achados anatomopatológicos foram coletados a partir da análise das fichas clínicas dos animais diagnosticados com jejunita traumática, provocados por corpo estranho metálico, atendidos na Clínica de Bovinos de Garanhuns, *Campus* /Universidade Federal Rural de Pernambuco – UFRPE, (CBG) durante o período de 2017.

Todos os animais foram examinados clinicamente seguindo as recomendações de DIRKSEN et al. (1993). Foram coletadas amostras de sangue através de venopunção jugular em tubo a vácuo com anticoagulante (EDTA a 10%), para realização de hemogramas e determinação do volume globular, proteína total e fibrinogênio (JAIN, 1993). Os valores de globulina foram obtidos por meio de subtração entre o valor da proteína total e albumina, enquanto os valores da AST, GGT, Glicose e

creatinina foram obtidos em analisador bioquímico semi-automático¹. Amostras de fluído ruminal foram analisadas de acordo com Dirksen et al. (1993), incluindo a dosagem do teor de cloretos, empregando-se kit comercial². Foi coletada urina de um animal para pesquisa de corpos cetônicos realizada com o emprego de fitas reagentes para urinálise (Dirksen 1993). A eutanásia foi preconizada acordo com (LUNA E TEIXEIRA, 2007). A análise de todos os dados foi realizada de forma descritiva.

Resultados e discussão

A principal queixa pelos produtores de leite foi que os animais apresentavam pelos ericados, inapetência, perda de peso e brusca queda na produção de leite, com evolução clínica de aproximadamente quatro dias. Essas observações corroboram com Mullooney e Whitlock, (1978); Roth e King, (1991); Francoz e Guard, (2015) que relatam o aparecimento rápido da anorexia, acentuada queda de produção de leite, febre moderada, ausência da ruminação e dor a palpação profunda da porção ventral do abdômen. Segundo Constable et al., (2016) o gado leiteiro adulto é mais comumente acometido por causa da sua frequente exposição às causas, porém, com menos frequência se observa casos em novilhos, gado de corte, touros da raça leiteira, ovinos e caprinos.

No exame físico foi encontrado, merecendo destaque os sinais, comportamento apático, escore corporal II, desidratação de moderada a grave, conjuntivas congestas, vasos episclerais injetados e febre. Também foi evidenciada uma taquipnéia, taquicardia, contorno abdominal alterado, com tensão abdominal levemente aumentada, rúmen vazio com atonia, abomaso e intestinos hipomotílicos, ausência de fezes. Na palpação retal foram detectados os intestinos dilatados com ausência de fezes na ampola retal.

Os achados do exame físico estão de acordo com o relato de Souto et al. (2011), no qual afirmam que os sinais observados são amplos e não específicos, podendo ser sugestivos, com evolução, na maioria casos de forma aguda. Aref e Abdel-Hakim (2013) encontraram os mesmos achados clínicos na espécie bubalina, enfatizando sinais como febre, taquicardia, conjuntivas congestas, vasos episclerais ingurgitados e atonia ruminal.

No hemograma, as alterações encontradas foram leucocitose por neutrofilia expressiva, com aumento acentuado da proteína e do fibrinogênio em um dos animais (nº 2). O outro animal (nº 1) apresentou um aumento do fibrinogênio, embora não houvesse leucocitose, o mesmo tinha um desvio à esquerda acentuado (Tabela 1).

¹ Labquest®, Bioplus Produtos para laboratórios Ltda, Estrada Dr. Cícero Borges Morais 1581, Barueri, SP

² Cloretos®, Labtest Diagnóstica AS, Avenida Paulo Ferreira 600, Lagoa Santa, Belo Horizonte, MG

Tabela 1. Achados do hemograma obtidos em bovinos acometidos por jejunite traumática, atendidas na Clínica de Bovinos, Campus Garanhuns, UFRPE, em 2017.

Hemograma	Animais		□	Referências*
	1	2		
He (10 ⁶ /μL)	6,21	7,73	6,97	(5 - 10)
Ht (%)	36	35	35	(24 - 46)
Hb (g/dL)	12,77	12,16	12,47	(8 - 15)
VCM (fL)	57,97	45,27	51,62	(40 - 60)
CHCM (%)	35,47	34,74	35,10	(30 - 36)
PPT (g/dL)	7,8	10,4	9,1	(7 - 8,5)
FP (mg/dL)	800	1000	900	(300- 700)
Leucócitos (/μL)	6.900	22.800	14.850	(4.000 -12.000)
Linfócitos (/μL)	3.381	7.752	5.566	(2.500 - 7.500)
Basófilos (/μL)	0	0	0	(0 - 200)
Monócitos (/μL)	69	228	149	(25 - 840)
Eosinófilos (/μL)	138	0	69	(0 - 2.400)
Segmentados (/μL)	2.208	14.592	8.400	(600 - 4.000)
Bastonetes (/μL)	1.104	228	666	(0 – 120)

He: hemácias; Ht: hematócrito; Hb: hemoglobina; VCM: volume corpuscular médio; CHCM: concentração da hemoglobina corpuscular média, PPT: proteína plasmática total; FP: fibrinogênio plasmático. * (JAIN, 1993).

A leucocitose por neutrofilia à esquerda regenerativo e aumento da concentração de proteínas plasmática e fibrinogênio são achados hematológicos comuns em bovinos acometidos com a síndrome do corpo estranho metálico (GOKCE et al., 2007; CHANIE e TESFAYE, 2012). De acordo com Athar et al., (2010), a contagem total de leucócitos isoladamente, em ruminantes, não é um indicador confiável de inflamação. Entretanto, o emprego da dosagem sérica de proteínas assim como o fibrinogênio plasmático possa complementar a suspeita de um processo inflamatório. Resultados semelhantes foram encontrados por este autor, casos de hiperproteinemia e hiperfibrinogenemia podem indicar a natureza da inflamatória da doença.

Nos exames bioquímicos (Tabela 2) ocorreu uma hiperproteinemia, hipoalbuminemia, hiperglobulinemia com relação albumina:globulinas abaixo dos valores de referência. De acordo com Gokce et al., (2007), durante uma doença inflamatória crônica a relação Albumina/Globulina diminui por causa de aumento da concentração de globulinas que poderá estar acompanhada ou não da diminuição da concentração da albumina, além desta ser uma proteína de fase aguda negativa. Neste estudo o aumento da proteína total pode ter sido provocado pelo aumento da concentração da globulina, resultado semelhante ao encontrado por Jafarzadeh et al., (2004).

Na bioquímica da função renal a creatinina média esteve dentro dos limites para espécie, porém, um dos animais apresentou o valor desta variável acima do normal para espécie (2,47 mg/dL). Os níveis de creatinina maior nesse animal pode ter sido devido à insuficiência renal resultante de desidratação e redução do fluxo sanguíneo renal com azotemia pré-renal subsequente, o que condiz com os resultados encontrados por Ghanem, (2010), em relação à concentração de creatinina normal do outro animal, segundo Constable et al., (2016), as concentrações séricas de creatinina não aumentam

sensivelmente acima do intervalo normal com até 60% a 75% das néfrons comprometidos. Na função hepática apresentou valores médios de GGT aumentado e AST abaixo dos parâmetros, à glicemia média dos animais revelou-se aumentada (87,13 mg/dL), resultados diferentes do que foi encontrado por Ramin et al., (2011). A concentração sérica de GGT provou ser uma atividade sensível e duradoura de lesão hepática em bovinos (KANEKO, 2008), acompanhado da baixa concentração de albumina. A hiperglicemia pode ser resultante da associação da lesão intestinal com situação de estresse e redução da utilização de glicose periférica (GARRY et al., 1988).

Tabela 2. Achados bioquímicos realizados em bovinos acometidos por jejunita traumática, atendidas na Clínica de Bovinos, Campus Garanhuns, UFRPE, em 2017.

Variáveis	Animais		□	Referências*
	1	2		
PT (g/dL)	7,52	10,07	8,79	(6,74 – 7,46)
Albumina (g/dL)	2,02	2,47	2,24	(3,03 – 3,55)
Globulinas (g/dL)	5,50	7,60	6,55	(3,0 – 3,48)
Relação Albumina/Globulinas	0,36	0,32	0,34	(0,84 – 0,94)
Creatinina (mg/dL)	0,98	2,47	1,72	(1,0 – 2,0)
GGT (U/L)	22,95	160,2	91,57	(6,1 – 17,4)
AST (U/L)	62,86	22,95	42,90	(78 - 132)
Glicose (mg/dL)	74,74	99,52	87,13	(45 - 75)

PT: proteínas totais; GGT: Gama-glutamil transferase, AST: Aspartato aminotransferase.

*(JAIN, 1993).

Na análise do fluido ruminal, em ambos os animais, foi encontrado um odor alterado, densidade e motilidade diminuída, assim como a quantidade de infusórios vivos bastante reduzidos (5%) (Tabela 3). Foi evidente a alteração nos dois casos para a prova de redução do azul de metileno, sugerindo comprometimento da atividade bacteriana no fluido ruminal. Na pesquisa do teor de cloretos, ambos os animais apresentaram o dobro do valor aceitável para a espécie bovina. A realização da pesquisa de corpos cetônicos na urina, empregando fita reagente para urinálise, determinou que cetonas e glicose estavam negativas e o pH foi de 8,0. As alterações encontradas nas características físico química do fluido ruminal são secundárias, o aumento no teor de cloretos ocorreu devido à oclusão do lúmen do intestino delgado, que impediam o trânsito alimentar, provocando o refluxo do conteúdo do abomaso, rico em ácido clorídrico, para o interior do rúmen (AFONSO et al., 2008).

Tabela 3. Achados de análise de fluido ruminal com teor de cloretos realizados em bovinos acometidos por jejunitis traumática, atendidos na Clínica de Bovinos, Campus Garanhuns, UFRPE, em 2017.

Análise de fluido ruminal	Animais		Normalidade*
	1	2	
pH	6 - 7	7	(5,5 – 7,4)
Cor	Verde-acastanhado	Verde-acastanhado	(Castanho oliva ou verde)
Odor	Alterado	Alterado	(Aromático)
Consistência	Levemente aquoso	Levemente viscoso	(Viscosa)
Densidade	(+)(+)	(+)	(+++ abundante; ++ moderada; + pouco; - nenhuma)
Motilidade	(+)(+)	(+)	(+++ abundante; ++ moderada; + pouco; - nenhuma)
Atividade dos protozoários (% de infusórios vivos)	5%	5%	(10 ⁵ – 10 ⁶ /ml)
PRAM (Minutos)	8	NO	(3- 6 Minutos)
TAS (Minutos)	6	NO	(4 - 8 Minutos)
FLOT (Minutos)	6	NO	(4 - 8 Minutos)
Teor de cloretos (mEq/L)	60,73	62,43	(< 30 mEq/L)

PRAM: prova de redução de azul de metileno; TAS: tempo de atividade de sedimentação; FLOT: tempo de flotação. NO: Não ocorreu. *(DIRKSEN et. al., 1993).

No animal número dois foi realizado laparotomia exploratória à direita onde foi constatada a presença de aderências por toda porção ventro-abdominal direita, estendendo-se da região cranial do abomaso até o omento maior e intestino delgado, com desprendimento de debris de fibrina. Diante da gravidade do caso optou-se por suspender a conduta terapêutica. A evolução clínica de ambos os animais ocorreu entre cinco e oito dias, com agravamento dos sinais clínicos no decorrer desse tempo. Diante do prognóstico desfavorável, os animais foram indicados à eutanásia, autorizada pelos proprietários, e em seguida exames de necropsia.

As alterações anatomopatológicas dos dois casos foram uma peritonite difusa com formação de aderências multifocais em fígado, retículo, região de apêndice xifoide, omento e parte dos intestinos (Jejuno). Havia grande quantidade de líquido na cavidade abdominal com deposição de fibrina nos órgãos internos. Foi encontrado os pré-estômagos (rúmen e omaso) e abomaso distendidos, com presença de corpo estranho metálico (\pm 2cm) no interior do abomaso do animal nº1. Neste mesmo animal foi evidenciado uma hepatite abscedativa multifocal, e no jejuno havia um seguimento de aproximadamente 30cm, com debris de fibrina na serosa (avermelhada), nesta área foi encontrado um corpo estranho metálico perfurante (\pm 10cm), alojado entre as alças intestinais (Figura 1).

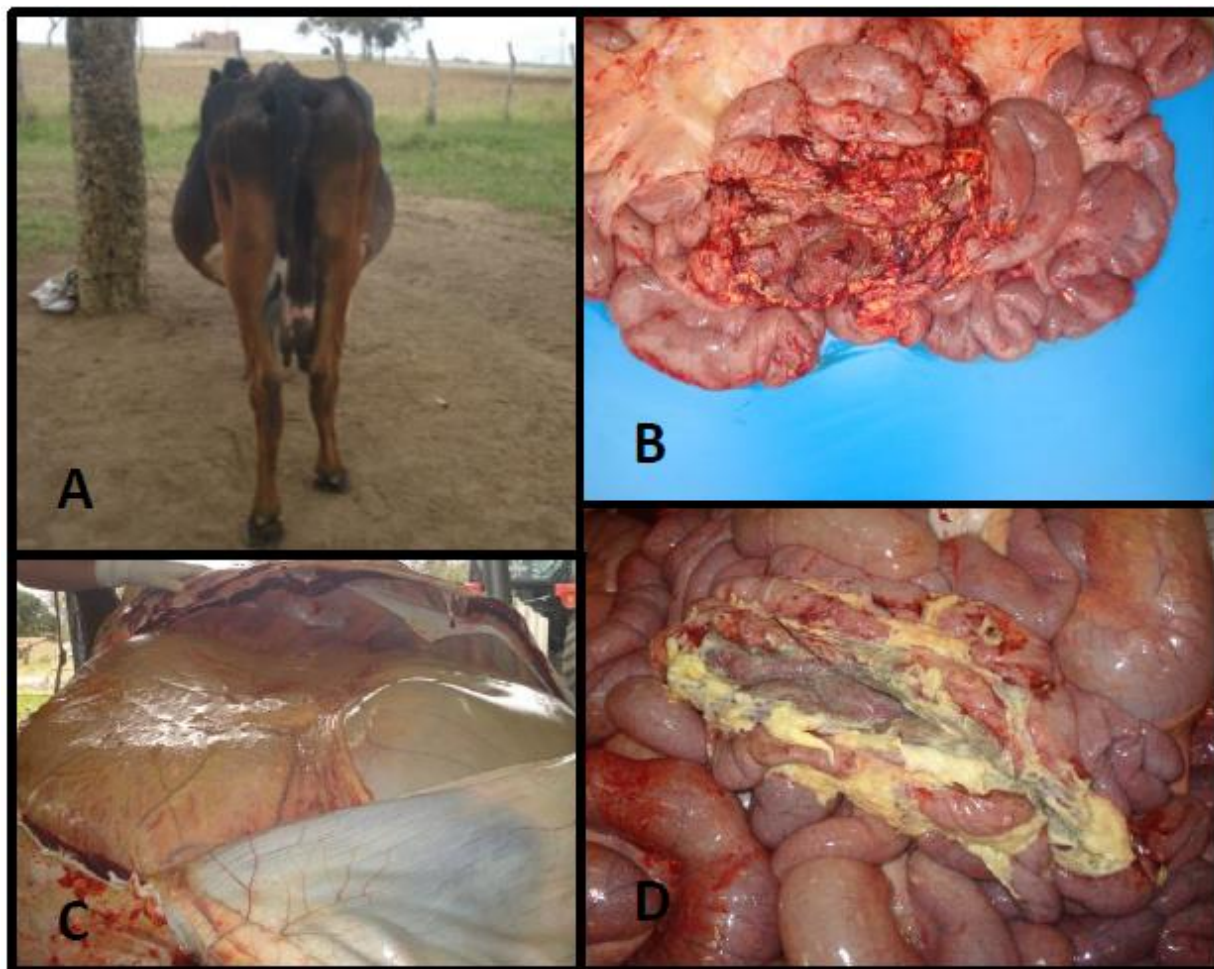


Figura 1. Animal 1: **(A)** Bovino com jejunitis traumática evidenciando alterações no contorno abdominal; **(B)** Seguimento de jejuno com reação inflamatória e depósito de fibrina aderida a serosa do órgão; **(C)** Presença de aderências na região do retículo; **(D)** Corpo estranho metálico alojado entre o seguimento jejunal

No animal dois, o seguimento jejunal em sua porção cranial estava repleto e mais distal estava completamente vazio, com reação focal, avermelhada, restrita a serosa e com hemorragia sufusiva. Área de aderência com deposição de material fibroso entre o jejuno e colón, a qual envolvia e mantinha alojado um corpo estranho metálico (arame), mantendo comunicação entre as regiões dos intestinos (jejuno e colón) através de curto canal fistuloso. Próximo à reação inflamatória havia estreitamento do lúmen (Figura 2). Estes achados anatomopatológicos estão de acordo com os encontrados por Mallowney e Whitlock, (1978); Souto et al., (2011); Chanie e Tesfaye, (2012), em bovinos acometidos com peritonite difusa, formação de aderências em diversos órgãos da cavidade abdominal, coleção de líquido, deposição de fibrina e o estreitamento do lúmen intestinal em consequência da reação inflamatória provocada pelo corpo estranho metálico.

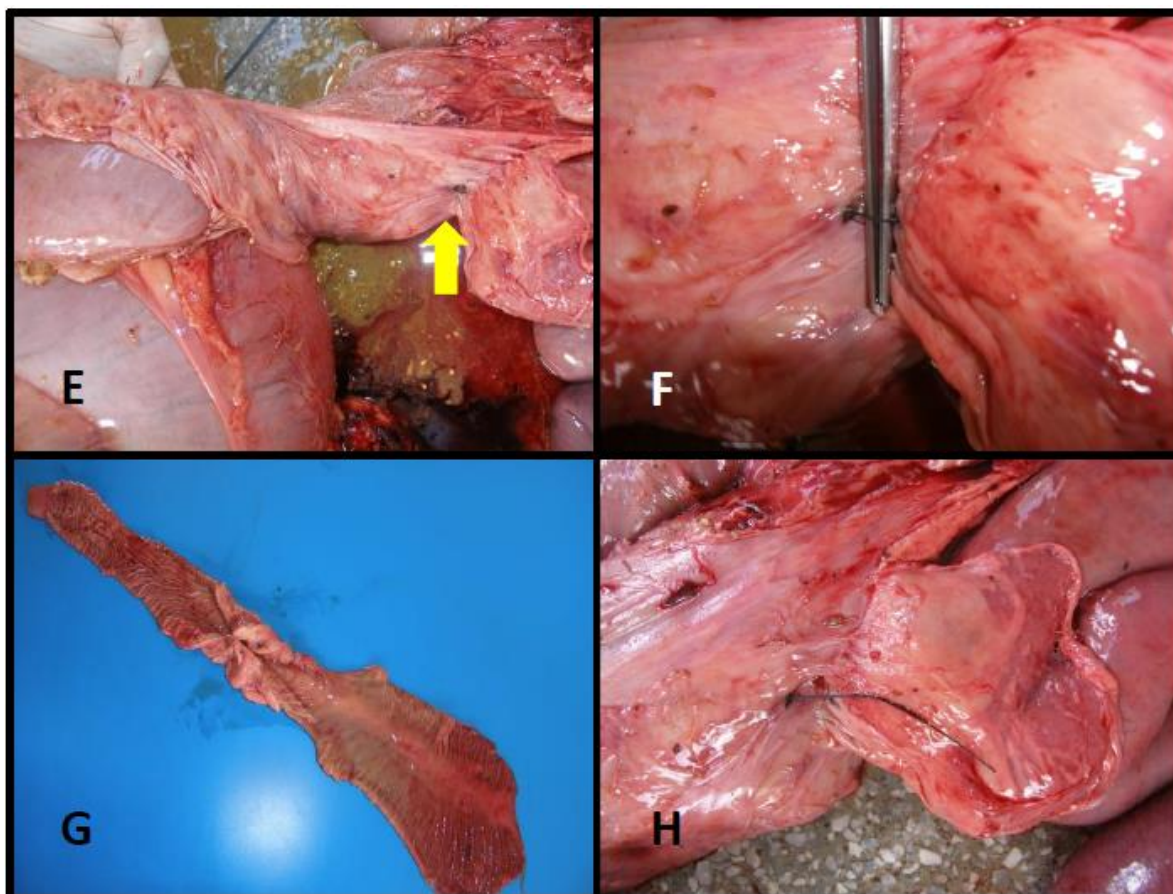


Figura 2. Animal 2: (E) corpo estranho metálico alojado no jejuno – seta amarela; (F) Presença de canal fistuloso com aderência entre alças intestinais; (G) Estenose jejunal provocada pela reação inflamatória; (H) Corpo estranho metálico pouco oxidado

Conclusões

A ingestão de corpos estranhos metálicos acarreta o principal transtorno digestivo encontrado na rotina clínica do gado leiteiro, causando grandes prejuízos econômicos aos produtores com perda da produção e de animais, principalmente quando ocorre escassez de forragem de boa qualidade, e há a oferta de resíduos da agroindústria. A jejunitis traumática provocada por corpo estranho metálico ainda não foi relatada mundialmente, e esta enfermidade pode ser adicionada como diagnóstico diferencial de doenças do trato gastrointestinal de bovinos, principalmente das reticuloperitonites, intussuscepção, obstrução por fitobezoários e doenças que cursem com peritonite.

Referências bibliográficas

- AFONSO, J. A. B.; PEREIRA, A. L. L.; VIEIRA, A. C.; MENDONÇA, C. L.; COSTA, N. de A.; SOUZA, M. I. Alterações clínicas e laboratoriais na obstrução gastrintestinal por fitobezoários em bovinos. **Revista Brasileira de Saúde e Produção Animal**, v. 9, n. 1, p. 91–102, 2008.
- AREF, N. E. M.; M. A. H. ABDEL-HAKIEM. Clinical and diagnostic methods for evaluation of sharp foreign body syndrome in buffaloes. **Veterinary World**, v. 6, n. 1, p. 586–591, 2013.
- ATHAR, H.; MOHINDROO, J.; SINGH, K.; KUMAR, A.; RANDHAWA, C. S. Clinical , haematobiochemical, radiographic and ultrasonographic features of traumatic reticuloperitonitis in bovines. **Indian Journal of Animal Sciences**, v. 80, n. July, p. 608–612, 2010.

- CHANIE, M.; TEFAYE, D. Clinico-Pathological Findings of Metallic and Non-Metallic Foreign Bodies in Dairy Cattle : A Review. **Academic Journal of Animal Diseases**, v. 1, n. 3, p. 13–20, 2012.
- CONSTABLE, P.; HINCHCLIFF, K. W.; DONE, S.; GRUENBERG, W. **Veterinary Medicine: a textbook of the diseases of cattle, horses, sheep, pigs and goats**. 11. ed. St. Louis, Missouri: Saunders, 2016.
- DIRKSEN, G.; GRÜNDER, H.-D.; STÖBER, M. **Rosenberg: Exame Clínico dos Bovinos**. 3. ed. Rio de Janeiro: Guanabara Koogan, 1993.
- FRANCOZ, D.; GUARD, C. L. Obstructive Intestinal Diseases. In: BRADFORD SMITH (Ed.). **Large Animal Internal Medicine, 5th Edition**. 5. ed. Saint Louis: Elsevier, 2015. p. 820–824.
- GARRY, F.; HULL, B. L.; RINGS, D. M.; HOFFSIS, G. Comparison of Naturally Occurring Proximal Duodenal Obstruction and Abomasal Volvulus in Dairy Cattle. **Veterinary Surgery**, v. 17, n. 4, p. 226–233, 1988.
- GHANEM, M. M. A comparative study on traumatic reticuloperitonitis and traumatic pericarditis in Egyptian cattle. **Turkish Journal of Veterinary and Animal Sciences**, v. 34, n. 2, p. 143–153, 2010.
- GOKCE, H. I.; GOKCE, G.; CIHAN, M. Alterations in coagulation profiles and biochemical and haematological parameters in cattle with traumatic reticuloperitonitis. **Veterinary Research Communications**, v. 31, n. 5, p. 529–537, 2007.
- JAFARZADEH, S. R.; NOWROUZIAN, I.; KHAKI, Z.; GHAMSARI, S. M.; ADIBHASHEMI, F. The sensitivities and specificities of total plasma protein and plasma fibrinogen for the diagnosis of traumatic reticuloperitonitis in cattle. **Preventive Veterinary Medicine**, v. 65, p. 1–7, 2004.
- JAIN, N. C. **Essentials of Veterinary Hematology**. Philadelphia: Lea & Febiger, 1993.
- KANEKO, J. J.; HARVEY, J. W.; BRUSS, M. L. **Clinical Biochemistry of Domestic Animal**. 6. ed. New York: Academic Press, 2008.
- LUNA, S. P. L.; TEIXEIRA, M. W. Eutanásia: considerações éticas e indicações técnicas. **Revista CFMV**, v. 13, n. 41, p. 60–69, 2007.
- MULLOWNEY, P. C.; WHITLOCK, R. H. Traumatic duodenitis in a dairy cow. **The Veterinary Record**, v. 103, p. 557–558, 1978.
- RAMIN, A. G.; HASHEMI, A. S. L. M.; ASRI-REZAIE, S.; BATEBI, E.; TAMADON, A.; RAMIN, S. PREDICTION OF TRAUMATIC PERICARDITIS IN COWS USING SOME SERUM BIOCHEMICAL AND ENZYME PARAMETERS. **Acta Veterinaria Beograd**, v. 61, n. 4, p. 383–390, 2011.
- ROTH, L.; KING, J. M. Traumatic reticulitis in cattle : a review of 60 fatal cases. **Journal of Veterinary Diagnostic Investigation**, v. 3, p. 52–54, 1991.
- SHARMA, A. K.; DHALIWAL, P. S.; RANDHAWA, C. S. Epidemiological studies on forestomach disorders in cattle and buffaloes. **Veterinary Word**, v. 8, n. 6, p. 1063–1067, 2015.
- SOUTO, R. J. C.; SILVA, S. de T. G. da; SILVA, J. S. C. da; SILVA, N. A. A. da; COSTA, N. A.; AFONSO, J. A. B. Duodenite traumática em bovino. **Anais do IX Congresso Brasileiro De Buiatria**, v. 18, n. 4, p. 530–534, 2011. Disponível em: <<http://www.fmvz.unesp.br/rvz/index.php/rvz/article/viewFile/440/334>>.

Recebido em 21 de agosto de 2019
Aceito em 2 de setembro de 2019